Revisão bibliográfica

"Combined Hepatocellular Cholangiocarcinoma (Biphenotypic) Tumors: Potencial Role of Contrast-Enhanced Ultrasound in Diagnosis"

ANA AGUIAR

14 DE FEVEREIRO DE 2018

SERVIÇO DE IMAGEM MÉDICA

DIRETOR DO SERVIÇO: PROF. DOUTOR FILIPE CASEIRO ALVES

Combined Hepatocellular Cholangiocarcinoma (Biphenotypic) Tumors: Potential Role of Contrast-Enhanced Ultrasound in Diagnosis

Fei Li[1]
Jing Han[1]
Feng Han[1]
Jian-wei Wang[1]
Rong-zhen Luo[2]
An-hua Li[1]
Jian-hua Zhou[1]

OBJECTIVE. The objective of this study was to evaluate the diagnostic performance of contrast-enhanced ultrasound (CEUS) in differentiating combined hepatocellular cholangiocarcinomas (CHCs) from hepatocellular carcinomas (HCCs) and intrahepatic cholangiocarcinomas (ICCs).

MATERIALS AND METHODS. Thirty-three patients with pathologically confirmed CHC and matched control subjects with pathologically confirmed HCC (n = 30) or ICC (n = 32) who underwent preoperative CEUS from January 2005 to December 2015 were enrolled in this study. The CEUS images of the hepatic lesions were subjectively analyzed in consensus by two radiologists. The diagnostic performances were evaluated by ROC analysis.

RESULTS. In the arterial phase, hyperenhancement was more common in CHCs (76%) and HCCs (100%) than in ICCs (22%), whereas in the late phase marked washout was more common in CHCs (76%) and ICCs (100%) than in HCCs (10%). Using marked washout in the late phase to differentiate CHC from HCC, the area under the ROC curve (AUC) was 0.829, and the sensitivity, specificity, and accuracy were 78%, 90%, and 83%, respectively. Using hyperenhancement in the arterial phase followed by marked washout in the late phase to distinguish CHC from ICC, the AUC value was 0.663, and the sensitivity, specificity, and accuracy were 55%, 78%, and 66%.

CONCLUSION. Although the imaging features of CHC, HCC, and ICC on CEUS may overlap, CEUS could be used in the differential diagnosis of CHC from HCC and ICC.

Keywords: combined hepatocellular cholangiocarcinoma (CHC), contrast-enhanced ultrasound (CEUS), differential diagnosis, hepatocellular carcinoma (HCC), intrahepatic cholangiocarcinoma (ICC)

Introdução

- **Colangiocarcinoma hepatocelular combinado** (Carcinoma hepatocelular-Colangiocarcinoma Misto)
  - Subtipo de tumor primário maligno do fígado
  - Raro
  - Componentes de Carcinoma hepatocelular (CHC) e Colangiocarcinoma intra-hepático (CCI)
  - 3 tipos:

    A – massas de CHC e CCI que existem independentemente

    B – massas contíguas de CHC e CCI que crescem juntas, podendo ser combinadas mas existindo independentemente

    C – massa individual com componentes de CHC e CCI, podendo exibir características de ambos

Introdução

Poucos estudos na literatura:

- Características **clínicas** dos tumores mistos
  - Estudos no Ocidente – partilha características clínicas/demográficas de CCI
  - Outros estudos – apresenta características intermédias entre CHC e CCI – difícil o DD

- Características **imagiológicas** dos tumores mistos em TC/RM
  - Estudo recente – 54,1% das lesões classificadas erradamente como CHC
  - Outros estudos - Difícil diferenciação com CCI

Introdução

- **Prognóstico** dos tumores mistos:
  - Mau, mesmo após tratamento
- **Sobrevivência** pós-ressecção/pós-transplante:
  - Pior que CHC
  - Semelhante a CCI

Importante a **distinção** de tumores mistos – critérios exclusão pré-transplante

Introdução

- **Ecografia com contraste (CEUS)**
  - Melhoria do desempenho diagnóstico de muitos tipos de patologia
  - Diferenciação de lesões hepáticas

- <u>Estudos prévios:</u>
  - Acuidade diagnóstica de CEUS vs TC/RM não é significativamente diferente
  - Poucos estudos avaliam os achados imagiológicos dos tumores mistos em CEUS
  - Nenhum estudo avalia o desempenho diagnóstico de CEUS na distinção das lesões mistas (tipo C) de CHC e CCI

Objetivos do estudo

Avaliação do desempenho diagnóstico de CEUS na **distinção de tumores mistos (tipo C)** de CHC e CCI:

- Análise retrospetiva de imagens de CEUS dos tumores mistos
- Casos-controlo correspondentes de CHC e CCI

Materiais e Métodos

Doentes e características clínicas

- Estudo retrospetivo
- **Janeiro 2005 a Dezembro 2015:**
  - 33 doentes com **Lesões mistas (tipo C)** confirmadas patologicamente
    - 31 – Cirurgia / 2 – Biópsia
  - 30 doentes com **CHC** confirmado patologicamente
    - 28 – Cirurgia/ 2 – Biópsia
  - 32 doentes com **CCI** confirmado patologicamente
    - 27 – Cirurgia/ 5 – Biópsia

Todos realizaram CEUS antes da cirurgia/biópsia

Materiais e Métodos

Doentes e características clínicas

- Características clínicas estudadas:
  - Idade do doente;
  - Tamanho do tumor;
  - Status infecioso do vírus da hepatite B;
  - Marcadores tumorais (α-fetoproteina/CA 19-9/ CEA).

Materiais e Métodos

Análise histopatológica

Todos os tumores mistos incluídos no estudo:

- Mistura íntima de componentes de CHC e CCI numa massa individual

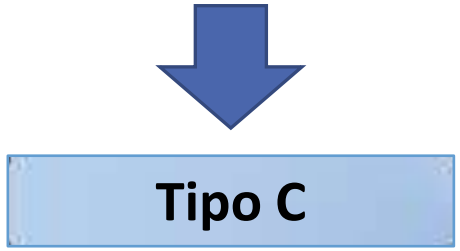

Materiais e Métodos

Protocolo ecográfico

- 1 ecógrafo
- Contraste: **SonoVue®**
- Lesões hepáticas avaliadas continuamente até 5 minutos (imagens/vídeos)

Materiais e Métodos

Análise de imagem

- De acordo com as diretrizes da Federação Europeia das Sociedades da Ecografia em Medicina e Biologia, as fases da CEUS foram definidas:

Fases da CEUS	**Tempo após injeção de contraste**
Fase arterial	10-30s
Fase portal	30-120s
Fase tardia	120s-4/6min

- Análise da ecogenicidade das lesões em US e CEUS:
  - Subjetiva
  - 2 radiologistas com mais de 5 anos de experiência em CEUS
  - Sem conhecimento dos resultados patológicos, informação clínica ou outros resultados imagiológicos

Materiais e Métodos

Análise de imagem

- As **características de realce** das lesões alvo durante a **fase arterial** foram classificadas como:
  - Realce heterogéneo
  - Realce homogéneo
  - Realce periférico em anel
  - Realce semelhante ao parênquima hepático
  - Realce inferior ao parênquima hepático

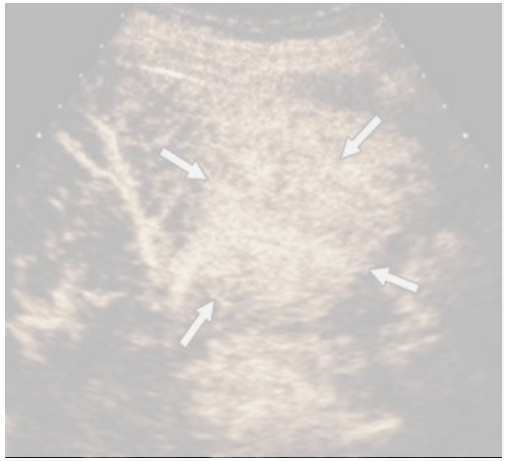
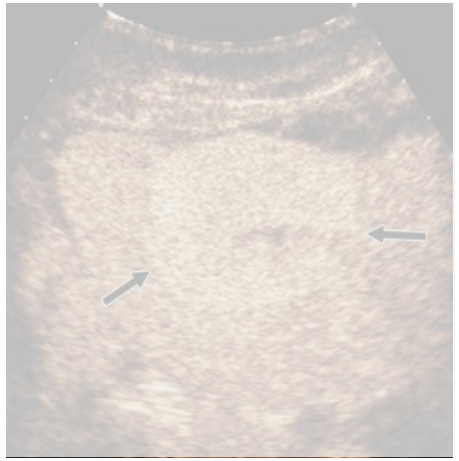
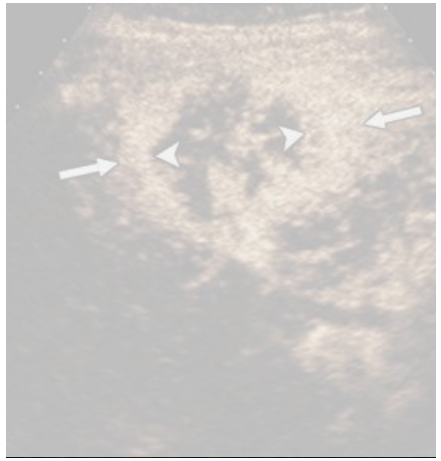
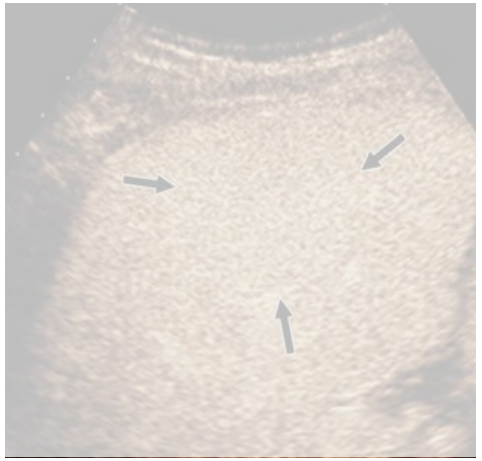

Materiais e Métodos

Análise de imagem

- 3 Graus de washout:
  - **Ausência de washout**
  - **Moderado washout**
  - **Marcado washout**

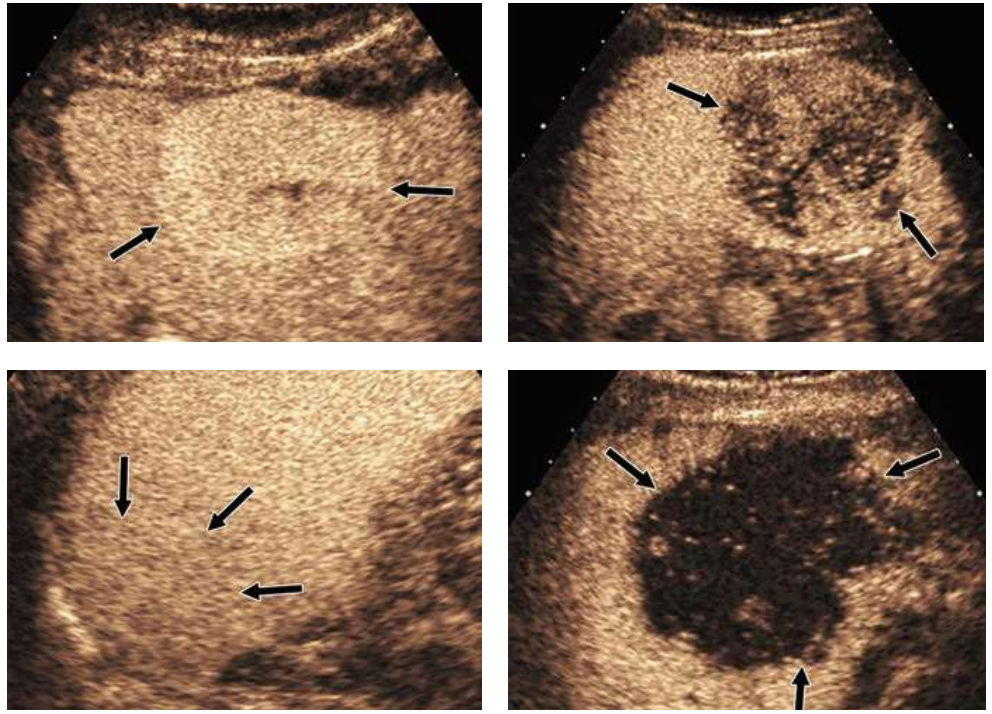

Moderado Washout

Marcado Washout

- *Timing* do washout:
  - **Washout precoce** – início do washout ≤ 60s após injeção de contraste
  - **Washout tardio** – início do washout > 60s após injeção de contraste

Materiais e Métodos

Análise estatística

- Análise estatística - SPSS versão 20.0.0
- Teste qui-quadrado e Fischer
- O desempenho diagnóstico foi avaliado por análise da curva ROC

Resultados

Achados clínicos

Idade – sem diferenças significativas

TABLE 1: Clinical Features of Patients With Combined Hepatocellular Cholangiocarcinoma (CHC), Hepatocellular Carcinoma (HCC), and Intrahepatic Cholangiocarcinoma (ICC)

Clinical Feature	CHC	HCC	ICC	*p*		
				CHC Versus HCC	CHC Versus ICC	CHC Versus HCC Versus ICC
No. of patients	33	30	32			
Age (y)						0.933
Mean ± SD	51.81 ± 9.96	52.63 ± 11.67	52.72 ± 10.55			
Range	34–67	32–76	30–69			
Sex (no. of patients)				0.224	0.090	
Male-to-female ratio	26:7	27:3	19:13			
Tumor size (mm)						0.868
Mean ± SD	63.42 ± 28.08	60.93 ± 28.46	59.81 ± 27.52			
Range	21–130	24–121	14–126			
Abnormal laboratory results or disease present, no. (%) of patients						
Hepatitis B virus antigen positivity[a]	27 (82)	26 (87)	18 (56)	0.599	0.026	
Cirrhosis	17 (52)	18 (60)	7 (22)	0.498	0.013	
Elevated α-fetoprotein value[b]	12 (36)	14 (47)	4 (13)	0.407	0.026	
Elevated cancer antigen 19-9 value[c]	12 (36)	5 (17)	16 (50)	0.079	0.267	
Elevated CEA value[d]	9 (27)	0 (0)	9 (28)	0.002	0.939	

Resultados

Achados clínicos

Tamanho do tumor – sem diferenças significativas

TABLE 1: Clinical Features of Patients With Combined Hepatocellular Cholangiocarcinoma (CHC), Hepatocellular Carcinoma (HCC), and Intrahepatic Cholangiocarcinoma (ICC)

Clinical Feature	CHC	HCC	ICC	*p*		
				CHC Versus HCC	CHC Versus ICC	CHC Versus HCC Versus ICC
No. of patients	33	30	32			
Age (y)						0.933
Mean ± SD	51.81 ± 9.96	52.63 ± 11.67	52.72 ± 10.55			
Range	34–67	32–76	30–69			
Sex (no. of patients)				0.224	0.090	
Male-to-female ratio	26:7	27:3	19:13			
Tumor size (mm)						0.868
Mean ± SD	63.42 ± 28.08	60.93 ± 28.46	59.81 ± 27.52			
Range	21–130	24–121	14–126			
Abnormal laboratory results or disease present, no. (%) of patients						
Hepatitis B virus antigen positivity[a]	27 (82)	26 (87)	18 (56)	0.599	0.026	
Cirrhosis	17 (52)	18 (60)	7 (22)	0.498	0.013	
Elevated α-fetoprotein value[b]	12 (36)	14 (47)	4 (13)	0.407	0.026	
Elevated cancer antigen 19-9 value[c]	12 (36)	5 (17)	16 (50)	0.079	0.267	
Elevated CEA value[d]	9 (27)	0 (0)	9 (28)	0.002	0.939	

Resultados

Achados clínicos

Hepatite B/cirrose - estatisticamente superior nos doentes com lesões mistas/CHC vs CCI

TABLE 1: Clinical Features of Patients With Combined Hepatocellular Cholangiocarcinoma (CHC), Hepatocellular Carcinoma (HCC), and Intrahepatic Cholangiocarcinoma (ICC)

Clinical Feature	CHC	HCC	ICC	*p*		
				CHC Versus HCC	CHC Versus ICC	CHC Versus HCC Versus ICC
No. of patients	33	30	32			
Age (y)						0.933
Mean ± SD	51.81 ± 9.96	52.63 ± 11.67	52.72 ± 10.55			
Range	34–67	32–76	30–69			
Sex (no. of patients)				0.224	0.090	
Male-to-female ratio	26:7	27:3	19:13			
Tumor size (mm)						0.868
Mean ± SD	63.42 ± 28.08	60.93 ± 28.46	59.81 ± 27.52			
Range	21–130	24–121	14–126			
Abnormal laboratory results or disease present, no. (%) of patients						
Hepatitis B virus antigen positivity[a]	27 (82)	26 (87)	18 (56)	0.599	0.026	
Cirrhosis	17 (52)	18 (60)	7 (22)	0.498	0.013	
Elevated α-fetoprotein value[b]	12 (36)	14 (47)	4 (13)	0.407	0.026	
Elevated cancer antigen 19-9 value[c]	12 (36)	5 (17)	16 (50)	0.079	0.267	
Elevated CEA value[d]	9 (27)	0 (0)	9 (28)	0.002	0.939	

Resultados

Achados clínicos

Elevação de α-fetoproteina - estatisticamente superior nos doentes com lesões mistas/CHC vs CCI

TABLE 1: Clinical Features of Patients With Combined Hepatocellular Cholangiocarcinoma (CHC), Hepatocellular Carcinoma (HCC), and Intrahepatic Cholangiocarcinoma (ICC)

Clinical Feature	CHC	HCC	ICC	*p*		
				CHC Versus HCC	CHC Versus ICC	CHC Versus HCC Versus ICC
No. of patients	33	30	32			
Age (y)						0.933
Mean ± SD	51.81 ± 9.96	52.63 ± 11.67	52.72 ± 10.55			
Range	34–67	32–76	30–69			
Sex (no. of patients)				0.224	0.090	
Male-to-female ratio	26:7	27:3	19:13			
Tumor size (mm)						0.868
Mean ± SD	63.42 ± 28.08	60.93 ± 28.46	59.81 ± 27.52			
Range	21–130	24–121	14–126			
Abnormal laboratory results or disease present, no. (%) of patients						
Hepatitis B virus antigen positivity[a]	27 (82)	26 (87)	18 (56)	0.599	0.026	
Cirrhosis	17 (52)	18 (60)	7 (22)	0.498	0.013	
Elevated α-fetoprotein value[b]	12 (36)	14 (47)	4 (13)	0.407	0.026	
Elevated cancer antigen 19-9 value[c]	12 (36)	5 (17)	16 (50)	0.079	0.267	
Elevated CEA value[d]	9 (27)	0 (0)	9 (28)	0.002	0.939	

Resultados

Achados clínicos

Elevação de CEA - estatisticamente superior nos doentes com lesões mistas/CCI vs CHC

TABLE 1: Clinical Features of Patients With Combined Hepatocellular Cholangiocarcinoma (CHC), Hepatocellular Carcinoma (HCC), and Intrahepatic Cholangiocarcinoma (ICC)

Clinical Feature	CHC	HCC	ICC	*p*		
				CHC Versus HCC	CHC Versus ICC	CHC Versus HCC Versus ICC
No. of patients	33	30	32			
Age (y)						0.933
Mean ± SD	51.81 ± 9.96	52.63 ± 11.67	52.72 ± 10.55			
Range	34–67	32–76	30–69			
Sex (no. of patients)				0.224	0.090	
Male-to-female ratio	26:7	27:3	19:13			
Tumor size (mm)						0.868
Mean ± SD	63.42 ± 28.08	60.93 ± 28.46	59.81 ± 27.52			
Range	21–130	24–121	14–126			
Abnormal laboratory results or disease present, no. (%) of patients						
Hepatitis B virus antigen positivity[a]	27 (82)	26 (87)	18 (56)	0.599	0.026	
Cirrhosis	17 (52)	18 (60)	7 (22)	0.498	0.013	
Elevated α-fetoprotein value[b]	12 (36)	14 (47)	4 (13)	0.407	0.026	
Elevated cancer antigen 19-9 value[c]	12 (36)	5 (17)	16 (50)	0.079	0.267	
Elevated CEA value[d]	9 (27)	0 (0)	9 (28)	0.002	0.939	

Resultados

Achados imagiológicos

Características da ecogenicidade dos nódulos na ecografia:

	Mistos	CHC	CCI
Hiperecogénicos	18% (n=6)	47% (n=14)	13% (n=4)
Isoecogénicos	6% (n=2)	10% (n=3)	3% (n=1)
Hipoecogénicos	76% (n=25)	43% (n=13)	84% (n=27)

Resultados

Achados imagiológicos

- **Fase arterial**:
  - Mistos (76%) e CHC (100%): Realce homog./heterog.
  - CCI (53%): Realce periférico em anel

TABLE 2: Enhancement Appearances of Combined Hepatocellular Cholangiocarcinoma (CHC), Hepatocellular Carcinoma (HCC), and Intrahepatic Cholangiocarcinoma (ICC) on Contrast-Enhanced Ultrasound

Imaging Phase and Enhancement Pattern	No. (%) of Patients			*p*	
	CHC	HCC	ICC	CHC Versus HCC	CHC Versus ICC
Arterial phase					
Heterogeneous hyperenhancement	7 (21)	4 (13)	3 (9)	0.005[a]	< 0.001[a]
Homogeneous hyperenhancement	18 (55)	26 (87)	4 (13)		
Peripheral rimlike hyperenhancement	8 (24)	0 (0)	17 (53)	0.005	0.017
Isoenhancement	0 (0)	0 (0)	8 (25)		0.005
Portal phase					
Marked washout	10 (30)	0 (0)	26 (81)	0.001	< 0.001
Mild washout	19 (58)	8 (27)	6 (19)	0.013	0.001
No washout	4 (12)	22 (73)	0 (0)	< 0.001	0.114
Late phase					
Marked washout	25 (76)	3 (10)	32 (100)	< 0.001	0.005
Mild washout	8 (24)	25 (83)	0 (0)	< 0.001	0.005
No washout	0 (0)	2 (7)	0 (0)	0.230	

Resultados

Achados imagiológicos

- **Fase portal:**
  - Mistos (30%) e CCI (81%): Marcado washout
  - Nenhum CHC revelou marcado washout

TABLE 2: Enhancement Appearances of Combined Hepatocellular Cholangiocarcinoma (CHC), Hepatocellular Carcinoma (HCC), and Intrahepatic Cholangiocarcinoma (ICC) on Contrast-Enhanced Ultrasound

Imaging Phase and Enhancement Pattern	No. (%) of Patients			*p*	
	CHC	HCC	ICC	CHC Versus HCC	CHC Versus ICC
Arterial phase					
Heterogeneous hyperenhancement	7 (21)	4 (13)	3 (9)	0.005[a]	< 0.001[a]
Homogeneous hyperenhancement	18 (55)	26 (87)	4 (13)		
Peripheral rimlike hyperenhancement	8 (24)	0 (0)	17 (53)	0.005	0.017
Isoenhancement	0 (0)	0 (0)	8 (25)		0.005
Portal phase					
Marked washout	10 (30)	0 (0)	26 (81)	0.001	< 0.001
Mild washout	19 (58)	8 (27)	6 (19)	0.013	0.001
No washout	4 (12)	22 (73)	0 (0)	< 0.001	0.114
Late phase					
Marked washout	25 (76)	3 (10)	32 (100)	< 0.001	0.005
Mild washout	8 (24)	25 (83)	0 (0)	< 0.001	0.005
No washout	0 (0)	2 (7)	0 (0)	0.230	

Resultados

Achados imagiológicos

- **Fase tardia**
  - Mistos (76%) e CCI (100%): Marcado washout
  - CHC (83%): Moderado washout

TABLE 2: Enhancement Appearances of Combined Hepatocellular Cholangiocarcinoma (CHC), Hepatocellular Carcinoma (HCC), and Intrahepatic Cholangiocarcinoma (ICC) on Contrast-Enhanced Ultrasound

Imaging Phase and Enhancement Pattern	No. (%) of Patients			*p*	
	CHC	HCC	ICC	CHC Versus HCC	CHC Versus ICC
Arterial phase					
Heterogeneous hyperenhancement	7 (21)	4 (13)	3 (9)	0.005[a]	< 0.001[a]
Homogeneous hyperenhancement	18 (55)	26 (87)	4 (13)		
Peripheral rimlike hyperenhancement	8 (24)	0 (0)	17 (53)	0.005	0.017
Isoenhancement	0 (0)	0 (0)	8 (25)		0.005
Portal phase					
Marked washout	10 (30)	0 (0)	26 (81)	0.001	< 0.001
Mild washout	19 (58)	8 (27)	6 (19)	0.013	0.001
No washout	4 (12)	22 (73)	0 (0)	< 0.001	0.114
Late phase					
Marked washout	25 (76)	3 (10)	32 (100)	< 0.001	0.005
Mild washout	8 (24)	25 (83)	0 (0)	< 0.001	0.005
No washout	0 (0)	2 (7)	0 (0)	0.230	

Resultados

Achados imagiológicos

- ***Timing* do washout:**
  - Washout precoce:
    - Mistos (61%)
    - CHC (10%)
    - CCI (88%)

- **Padrão Wash-in-Washout**
  - Foi usado para determinar o desempenho diagnóstico do CEUS na distinção de tumores mistos, CHC e CCI.

Resultados

Achados imagiológicos

Padrão mais comum nos **Tumores Mistos:**

- Realce fase arterial + marcado washout fase tardia (estatisticamente superior ao CHC e CCI)

TABLE 3: Wash-in–Washout Patterns of Combined Hepatocellular Cholangiocarcinoma (CHC), Hepatocellular Carcinoma (HCC), and Intrahepatic Cholangiocarcinoma (ICC) on Contrast-Enhanced Ultrasound (CEUS)

Appearance of Lesion on Arterial Phase and Late Phase CEUS	No. (%) of Patients		
	CHC	HCC	ICC
Hyperenhancement in arterial phase			
No washout in late phase	0 (0)	2 (7)	0 (0)
Mild washout in late phase	7 (21)	25 (83)[a]	0 (0)
Marked washout in late phase	18 (55)[b]	3 (10)	7 (22)
Peripheral rimlike hyperenhancement in arterial phase			
No washout in late phase	0 (0)	0 (0)	0 (0)
Mild washout in late phase	1 (3)	0 (0)	0 (0)
Marked washout in late phase	7 (21)	0 (0)	17 (53)[c]
Isoenhancement in arterial phase			
No washout in late phase	0 (0)	0 (0)	0 (0)
Mild washout in late phase	0 (0)	0 (0)	0 (0)
Marked washout in late phase	0 (0)	0 (0)	8 (25)

Resultados

Achados imagiológicos

Padrão Wash-in-Washout típico dos **Tumores Mistos**

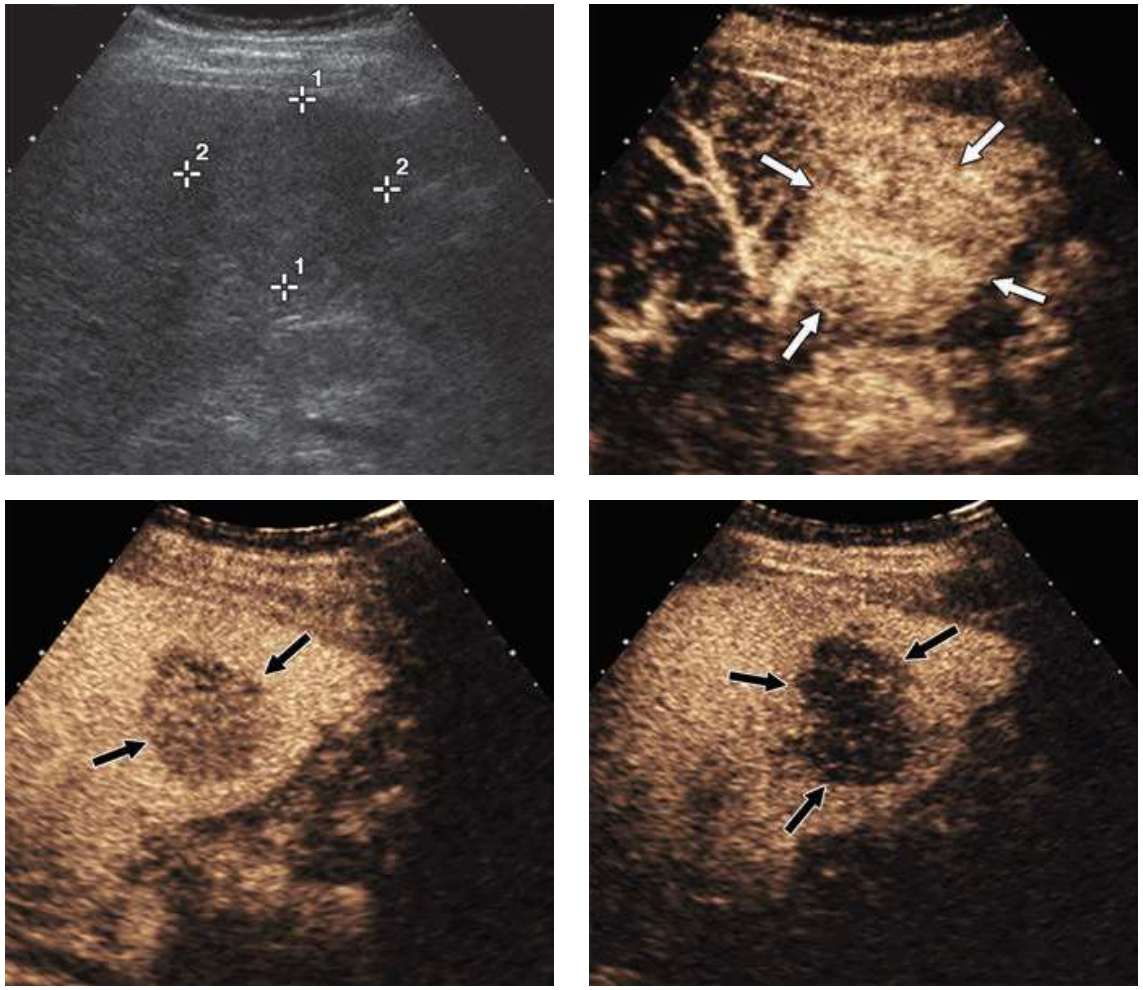

Resultados

Achados imagiológicos

Padrão mais comum em **CCI**:

- Realce periférico em anel fase arterial + marcado washout fase tardia (significativamente superior aos tumores mistos e CHC)

TABLE 3: Wash-in–Washout Patterns of Combined Hepatocellular Cholangiocarcinoma (CHC), Hepatocellular Carcinoma (HCC), and Intrahepatic Cholangiocarcinoma (ICC) on Contrast-Enhanced Ultrasound (CEUS)

Appearance of Lesion on Arterial Phase and Late Phase CEUS	No. (%) of Patients		
	CHC	HCC	ICC
Hyperenhancement in arterial phase			
No washout in late phase	0 (0)	2 (7)	0 (0)
Mild washout in late phase	7 (21)	25 (83)[a]	0 (0)
Marked washout in late phase	18 (55)[b]	3 (10)	7 (22)
Peripheral rimlike hyperenhancement in arterial phase			
No washout in late phase	0 (0)	0 (0)	0 (0)
Mild washout in late phase	1 (3)	0 (0)	0 (0)
Marked washout in late phase	7 (21)	0 (0)	17 (53)[c]
Isoenhancement in arterial phase			
No washout in late phase	0 (0)	0 (0)	0 (0)
Mild washout in late phase	0 (0)	0 (0)	0 (0)
Marked washout in late phase	0 (0)	0 (0)	8 (25)

Resultados

Achados imagiológicos

Padrão Wash-in-Washout típico de CCI

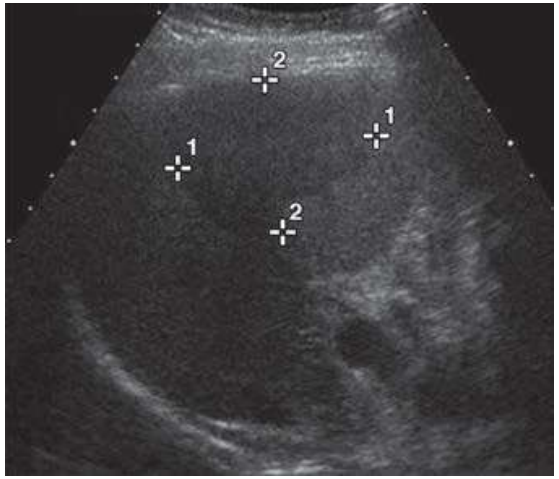

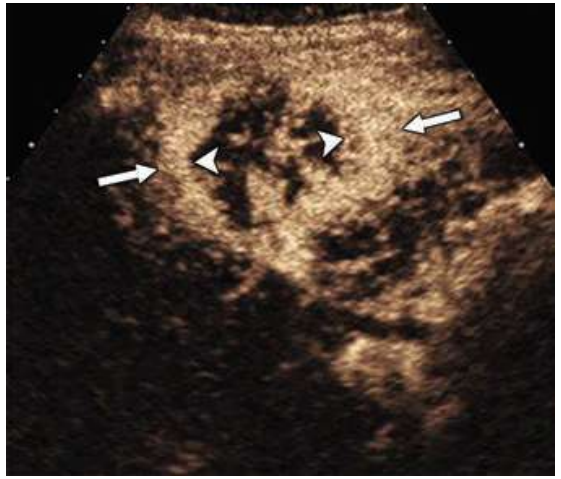

Resultados

Achados imagiológicos

Padrão mais comum em **CHC**:

- Realce fase arterial + moderado washout

(estatisticamente superior aos tumores mistos e CCI)

TABLE 3: Wash-in–Washout Patterns of Combined Hepatocellular Cholangiocarcinoma (CHC), Hepatocellular Carcinoma (HCC), and Intrahepatic Cholangiocarcinoma (ICC) on Contrast-Enhanced Ultrasound (CEUS)

Appearance of Lesion on Arterial Phase and Late Phase CEUS	No. (%) of Patients		
	CHC	HCC	ICC
Hyperenhancement in arterial phase			
No washout in late phase	0 (0)	2 (7)	0 (0)
Mild washout in late phase	7 (21)	25 (83)[a]	0 (0)
Marked washout in late phase	18 (55)[b]	3 (10)	7 (22)
Peripheral rimlike hyperenhancement in arterial phase			
No washout in late phase	0 (0)	0 (0)	0 (0)
Mild washout in late phase	1 (3)	0 (0)	0 (0)
Marked washout in late phase	7 (21)	0 (0)	17 (53)[c]
Isoenhancement in arterial phase			
No washout in late phase	0 (0)	0 (0)	0 (0)
Mild washout in late phase	0 (0)	0 (0)	0 (0)
Marked washout in late phase	0 (0)	0 (0)	8 (25)

Resultados

Achados imagiológicos

Padrão Wash-in-Washout típico de CHC

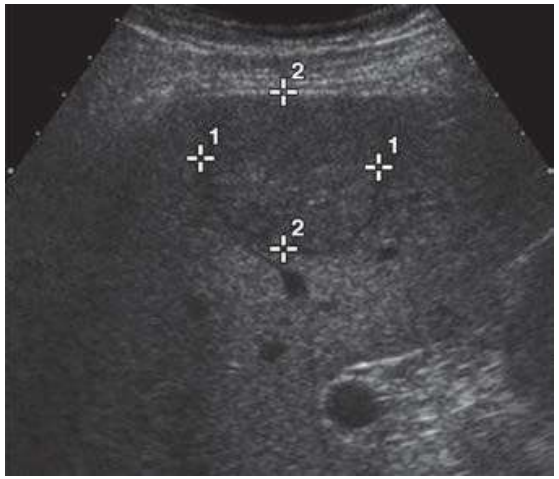

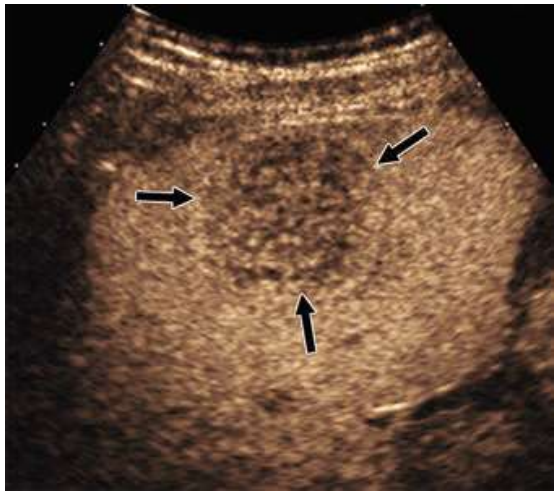

Discussão

- Tumores mistos apresentam características de realce **comuns** ao CHC e CCI
  - Fase arterial:
    - Realce homogéneo ou heterogéneo – **Mistos (76%), CHC (100%)** e CCI (22%)
  - Fase portal e fase tardia
    - Washout precoce – **Mistos (61%), CCI (88%)**, CHC (11%)
    - Marcado washout – **Mistos (76%), CCI (100%)**, CHC (10%)

Discussão

Achados da CEUS são importantes para a diferenciação de tumor misto, CHC e CCI.

- Marcado washout na fase tardia foi comum no CCI/tumores mistos, mas incomum no CHC

	CCI vs CHC	Tumores mistos vs CHC
Sensibilidade	100%	78%
Especificidade	90%	90%
Acuidade	95%	83%

Discussão

O padrão Wash-in–Washout mais comum dos tumores mistos e CCI foi **diferente.**

- Realce na fase arterial + marcado washout na fase tardia foi significativamente mais comum nos tumores mistos que nos CCI

	Tumor misto vs CCI
Sensibilidade	55%
Especificidade	78%
Acuidade	66%

Discussão

- **Limitações do estudo:**
  - Devido à pequena população em estudo, **não foi feita comparação** das características de CEUS tendo em conta os diferentes tamanhos, apesar do amplo espetro de dimensões das lesões;
  - Devido à pequena população em estudo e aos padrões de realce variados, **não foi feita comparação** das características de CEUS entre doentes com e sem cirrose;
  - Devido à natureza retrospetiva do estudo, **não foram analisadas** imagens de TC e RM. Serão necessários estudos adicionais prospetivos para comparar os achados de tumores mistos em CEUS, TC e RM.

Conclusão

- Apesar da **sobreposição** de alguns achados imagiológicos na CEUS de tumor misto, CHC e CCI, é possível a sua **diferenciação**:
  - Marcado washout na fase tardia – Tumores mistos/CCI ≠ **CHC**
  - Padrão Wash-in–Washout: realce na fase arterial + marcado washout na fase tardia – Tumores mistos ≠ **CCI**